Lane Medical Library

1891

DAS EPITHEL

DER

CRISTAE UND MACULAE ACUSTICAE.

INAUGURAL-DISSERTATION

ZUR

ERLANGUNG DER DOCTORWÜRDE

IN DER

MEDICIN, CHIRURGIE UND GEBURTSHÜLFE

VORGELEGT DER

HOHEN MEDICINISCHEN FACULTÄT

DER

GEORG-AUGUST-UNIVERSITÄT ZU GÖTTINGEN

VON

OTTO KAISER,
APPROB. ARZT AUS LÜNEBURG.

MIT 2 TAFELN.

LEIPZIG,
DRUCK VON J. B. HIRSCHFELD.
1891.

Digitized by the Internet Archive
in 2026

https://archive.org/details/IA40154024_0240

DAS EPITHEL

DER

CRISTAE UND MACULAE ACUSTICAE.

INAUGURAL-DISSERTATION

ZUR

ERLANGUNG DER DOCTORWÜRDE

IN DER

MEDICIN, CHIRURGIE UND GEBURTSHÜLFE

VORGELEGT DER

HOHEN MEDICINISCHEN FACULTÄT

DER

GEORG-AUGUST-UNIVERSITÄT ZU GÖTTINGEN

VON

OTTO KAISER,
APPROB. ARZT AUS LÜNEBURG.

MIT 2 TAFELN.

LEIPZIG,
DRUCK VON J. B. HIRSCHFELD.
1891.

Sonderabdruck
aus dem Archiv für Ohrenheilkunde. 32. Band.

Die Untersuchungen über die Nervenendstellen der Ampullen und Bläschen des Labyrinths haben in der letzten Zeit geruht, da das grosse Werk von G. Retzius [1]) einen Abschluss gebracht hatte, welcher kaum Aussicht bot, dass noch eine Nachlese auf dem von ihm so gründlich und verständnissvoll durchforschten Gebiete zu machen sei. Doch aber erkennt dieser Gelehrte selbst an, dass er noch nicht ganz zu Ende gekommen ist, warnt davor, bezüglich der letzten Endigung der Nerven „verfrühte Früchte zu pflücken" (S. 363) und sagt S. 276: Die definitive Endigung der Nervenfasern „an oder in den Haarzellen ist gewissermaassen noch eine ungelöste Frage, die für unsere Wissenschaft von sehr hoher Bedeutung ist".

Wenn nun allerdings seit Retzius keine Reagentien und Methoden bekannt geworden sind, welche für ein erneutes histologisches Studium auch neue Resultate versprachen, so konnte doch eine Nachprüfung mit den vorhandenen Untersuchungsmitteln nur nützlich sein, und es war auch die von Golgi eingeführte Methode der Erzeugung von Chromsilber in den Objecten zu versuchen, die zwar nicht gerade histologisch genannt werden kann, aber doch bereits für die Geruchsschleimhaut [2]) und die Retina [3]) einige gute Resultate ergeben hatte.

1) Das Gehörorgan der Wirbelthiere. Bd. II. Stockholm 1884.

2) Tartuferi, Sull' anatomia della retina. Internat. Monatsschrift f. Anat. u. Physiol. 1887. Bd. IV. S. 421.

3) R. y Cayal, Nuevas applicationes del Método de coloración de Golgi. Barcelona 1889.

Die Untersuchungen wurden an den Gehörorganen vom Kalb, Schaf und Kaninchen angestellt, und es bedarf wohl keiner Entschuldigung, dass im Folgenden das Epithel der Maculae und Cristae acusticae gemeinschaftlich beschrieben wird, da ja in der That nennenswerthe Unterschiede im Bau beider nicht vorhanden sind.[1])

Die bindegewebige Grundlage des Epithels ist gegen dieses durch eine Schicht abgegrenzt, welche man in vielen Fällen wohl für eine structurlose Haut halten könnte. Doch erweist sie sich bei näherer Betrachtung nur als ein sehr feinfaseriges kernarmes und dadurch fast homogenes Bindegewebe, welches als heller Saum erscheint (Taf. I. II, Fig. 1 Bm). Diese Grenzschicht, welche man immerhin mit demselben Recht, wie die Bowman'sche Membran der Cornea, als eine Basalmembran bezeichnen kann, geht meist allmählich ohne scharfe Grenze in das grobfaserige, weitmaschigere, kern- und gefässreiche Bindegewebe der Unterlage über. Capillargefässe dringen häufig in die Basalmembran bis dicht unter das Epithel vor.

Deutlicher grenzt sich eine Membran ab, welche das Epithel nach dem Lumen des häutigen Labyrinths zu an seiner freien Oberfläche bedeckt, eine wahre „Limitans". Dieselbe wird auffallenderweise meist nur andeutungsweise erwähnt; am klarsten beschreibt sie Pritchard[2]). Er sagt, man habe eine Cuticularmembran vor sich, welche von den Cilien der Haarzellen durchbohrt werde und die unzweifelhaft der Membrana reticularis des Corti'schen Organs analog sei. In der 3. Auflage des Henle'schen Grundrisses der Anatomie thut auch Merkel ihrer kurz Erwähnung. Es handelt sich in der That um eine wohlisolirbare Membran, welche von den Zellen unabhängig ist. Man erkennt sie auf Schnitten als einen stark lichtbrechenden, beim Kalb 1 μ dicken Saum, welcher in leicht welligem Verlauf, derart, dass über den Köpfen der Haarzellen ein Buckel und zwischen je zwei Haarzellen eine leichte Vertiefung gebildet wird, nicht nur das Epithel der Maculae und Cristae überzieht (Taf. I. II, Fig. 1), sondern sich auch noch auf das niedrige Cylinderepithel der Umgebung erstreckt, hier allmählich dünner werdend, um auf dem

1) Herrn Prof. Merkel, welcher mir das Thema der vorliegenden Arbeit zur Behandlung vorschlug, sage ich für seine freundlichen Rathschläge und für die Bereitwilligkeit, mit welcher er mir seine eigenen zahlreichen Präparate zur Untersuchung überliess, besten Dank.

2) Quart. Journ. of microscopic. Science. Vol. XVI New Ser. 1876. p. 398.

Plattenepithel schliesslich dem Auge ganz zu verschwinden. Die Selbständigkeit der Limitans erhellt aus folgenden Umständen: 1. An Stellen, wo das Epithel zerrissen ist, überragt sie häufig als freier Saum seitlich die Zellenschicht. 2. Oft sieht man sie losgerissen und erblickt dann, falls sie sich im Profil darbietet, meist noch einige Haarzellen an ihr hängend, falls man sie von der Fläche zu Gesicht bekommt, erkennt man sie deutlich als eine glashelle, structurlose Membran mit unregelmässig polygonalen oder kreisförmigen Löchern, welche zum Theil leer sind, zum Theil den Kopf einer Zelle umfassen.

Das Epithellager, dessen maximale Höhe beim Kalb im Utriculus 45—48 μ, auf den Cristae ampullarum bis 52 μ beträgt, enthält zwei Sorten von Zellen: die Haarzellen — Cylinderzellen M. Schultze, Stäbchenzellen Hasse, Fadenzellen Grimm, Haarzellen Retzius — und die Stützzellen — Fadenzellen und Basalzellen M. Schultze, Fadenzellen Retzius, Isolations- oder Zahnzellen Hasse, Zwischenzellen Grimm.

Die Haarzellen nehmen die innere [1]) Hälfte des Epithellagers ein (Taf. I. II, Fig. 1, 3 u. 8), nur die längsten von ihnen erstrecken sich bisweilen etwas tiefer abwärts, indem sie fast $^2/_3$ der Dicke des Epithels durchsetzen. Da ihre Kerne in der unteren Anschwellung ihres Leibes liegen, bleibt eine obere Zone des Epithels von solchen frei; diese kernfreie Zone nimmt indessen nicht, wie Schwalbe angiebt, $^1/_3$ der Dicke des Epithels ein, wie man sich leicht überzeugen kann, sondern höchstens $^1/_4$ oder $^1/_5$ derselben. Ich fand bei einer Höhe des Epithels von 34 μ die kernfreie innere Zone nur 6,8 μ breit, bei einer Höhe von 44,2 μ entsprechend 10,2 μ; es kommen sogar sehr kurze Haarzellen vor, deren Kern nur 5 μ von der dem Epithel zugekehrten Fläche der Limitans entfernt ist. Häufig alterniren ziemlich regelmässig längere mit kurzen Haarzellen, wodurch ihre Kerne sich auf zwei Lagen vertheilen, die jedoch nie streng geschieden sind. Die äussere Hälfte des Epithels wird von den Kernen der Stützzellen eingenommen, welche je nach der Höhe des Epithels in zwei bis drei Lagen übereinandergeschichtet sind. Letztere Schicht misst ungefähr 22—32 μ in den Bläschen wie in den Ampullen. End-

1) Um bei der Beschreibung der verschiedenen Schichten des Epithels Missverständnissen vorzubeugen, bemerke ich, dass ich den nach dem Lumen des häutigen Labyrinths zugekehrten Theil des Epithels als inneren, den nach dem eintretenden Nerven zugewandten als äusseren bezeichnen werde.

lich kann man als besondere Schicht noch die die Limitans überragenden Cilien der Haarzellen betrachten.

Die Wand der Säckchen an den Nervenendstellen enthält demgemäss von aussen nach innen aufgezählt folgende Schichten:

I. Bindegewebige Grundlage:
   1. lockeres Bindegewebe,
   2. Basalmembran;

II. Epithellager:
   1. Kernzone,
      a) Kerne der Stützzellen,
      b) Kerne der Haarzellen } Zone der Haarzellen,
   2. kernfreie Zone }
   3. Limitans,
   4. Cilien der Haarzellen.

Gehe ich nun zur Beschreibung im Einzelnen über, so ist von der Structur der bindegewebigen Grundlage bereits alles Nöthige gesagt. Ich will nur noch erwähnen, dass sie von den markhaltigen Fasern des N. acusticus durchsetzt wird, welche zuletzt senkrecht gegen das Epithel emporsteigen und bald früher, bald später ihre Markscheide verlieren. Sie sind häufig von einem schmalen Spaltraum umgeben, der wahrscheinlich einen Lymphraum darstellt.

Von besonderem Interesse scheint mir eine Eigenthümlichkeit zu sein, welche durch die Golgi'sche Methode aufgedeckt wird. Das Bindegewebe ist nämlich von flächenhaft ausgebreiteten Räumen durchzogen, welche aus Netzen bestehen, die zum Theil sehr grobmaschig sind, dazwischen aber auch feinere Maschen und Kanälchen aufweisen. In ihnen lagert sich das Metallsalz in reichlicher Menge ab. Dass diese Spalträume thatsächlich flach sind, ersieht man daraus, dass man sie auf Schnitten bald von der Fläche, bald im optischen Querschnitt erblickt (Taf. I. II, Fig 6). Die Ebenen, in welchen sich die Spalträume erstrecken, stehen vielfach senkrecht, zuweilen auch schräg zur Ebene der Basalmembran. Sie erreichen die Basis des Epithels nicht nur, sondern entsenden noch Ausläufer in die Epithelschicht selbst. Die Spalten, welche ihre Fläche dem Beobachter darbieten, werden oft ziemlich regelmässig von anderen Spalträumen, die man im Profil als schwarze Striche erblickt, unter rechtem oder schrägem Winkel durchkreuzt.

Während man das eine Mal die erwähnten Fortsätze in das

Epithel nur mit dem Niederschlag in Verbindung stehen sieht, welcher einzelne Zellen umgiebt (Taf. I. II, Fig. 6), sieht man ein anderes Mal in der äusseren Hälfte der Epithelschicht flächenhafte Netze, welche als directe Fortsetzungen der subepithelialen Netze anzusehen sind und in denselben Ebenen verlaufen wie sie; aus diesen schiessen in der oberen Hälfte des Epithels eigenartige Gebilde hervor, deren Längsschnitte etwa Trompetenform (Taf. I. II, Fig. 7) haben. Sie sind ebenso wie die Netze flach und erscheinen bald als Säulchen, welche sich mit keilförmig verbreitertem Fuss von der Basis erheben, um unter der Limitans sich trichterförmig zu verbreitern, bald als schlanke Stäbchen, die sich nur wenig unter der Limitans verdicken. Zwischen je zweien solcher Säulen ist eine Haarzelle eingeschlossen, welche aber nie die Säulen direct berührt, vielmehr stets durch einen schmalen Spaltraum von ihnen geschieden ist. Auf die Bedeutung dieser Gebilde komme ich später zurück.

Was die beiden Arten von Epithelzellen der Maculae und Cristae betrifft, so ist ihre Untersuchung nicht gerade leicht, da man bei ihrer ungemein grossen Zartheit oft genug im Zweifel bleibt, ob ihr Aussehen, wie es sich unter dem Mikroskop darstellt, auch dem Aussehen im Leben entspricht, oder ob man es mit Trugbildern zu thun hat. Mit den meisten Reagentien, die sonst als besonders zuverlässig gelten, wie Müller'sche Flüssigkeit, Osmium-Chromsäuregemische, Sublimat, erhält man Bilder, wie sie auf Taf. I. II, Fig. 3 u. 4 gezeichnet wurden, wie sie auch ähnlich von Pritchard (l. c. Pl. XXVIII A, B) dargestellt werden. Sie tragen den Stempel der Veränderung so deutlich an sich, dass sie heute wohl kaum Jemand als wohl conservirt ansehen wird. Die Haarzellen zeigen zwar häufig Formen, die wenig von denjenigen abweichen, welche auch in anderen Sinnesorganen gefunden werden, die Stützzellen aber erscheinen so, als seien sie durch eine Flüssigkeit, welche sich rings um die Haarzellen ergossen hat, von diesen abgedrängt und zu dünnen Strängen zusammengepresst. Bei Färbung mit Eosin sieht man auch an solchen Präparaten zahlreiche „Eiweisstropfen" zwischen den Haaren ausgeschieden, ebenfalls ein Beweis für postmortale Veränderung. Nur bei Behandlung mit reiner Osmiumsäure von $^1/_2$ bis 1 Proc. wurden Bilder erhalten (Taf. I. II, Fig. 1 u. 2), deren Aussehen den Verdacht der Leichenveränderung nicht aufkommen liess.

Von den **Stützzellen**, um mit ihnen zu beginnen, ist auf

den Schnitten meist nicht viel mehr zu sehen, als die Kerne der untersten Epithelzone, da die Körper der Zellen ziemlich durchsichtig sind und sich gegenseitig zu verdecken pflegen, wenn man nicht sehr dünne Schnitte hat (Taf. I. II, Fig. 1). Die Abbildungen der meisten Autoren beweisen dies auch. Trotzdem erschien es mir geboten, bei dem Studium der Stützzellen von Schnittpräparaten auszugehen, da die Zellen bei Isolationspräparaten sehr leicht zerbrechen und man namentlich über die Art ihrer Anordnung nur aus Schnitten ein correctes Bild gewinnen kann.

Da die Haarzellen von der Limitans herabhängend nicht die Basis erreichen, und die Körper der Stützzellen auf die untere Hälfte des Epithels beschränkt sind, so wird man schon a priori zu der Annahme geführt, dass diese letzteren Fortsätze aufwärts senden müssen, welche zwischen den Haarzellen hindurch emporsteigend die Limitans erreichen und diese mit den daranhängenden Haarzellen wie Strebepfeiler tragen. In der That verhält sich die Sache auch so.

Sind die Stützzellen wirklich gut conservirt, dann erscheinen sie im Allgemeinen schlank; sie zeigen nur um den Kern herum eine Anschwellung, die entweder in der Axe der Zelle liegt, oder auch wie ein Kasten seitlich angefügt erscheint. Dieser kerntragende Körper ist in ersterem Falle spindelförmig, in letzterem meist unregelmässig zackig. Im Allgemeinen kann man zwei Formen von Stützzellen unterscheiden: 1. solche, welche mit ihrem Körper der Basalmembran breit mit unterer Fläche oder doch mit mehreren ganz kurzen basalen Fortsätzen aufsitzen. Diese Zellen entsenden nur nach der Limitans einen schlanken Fortsatz; 2. solche Zellen, deren Kerne den inneren Lagen der Stützzellenkernzone angehören, und welche sowohl nach aussen, wie nach innen einen Fortsatz entsenden. Man kann die ersteren Stützzellen mit basalem Kern, die letzteren Stützzellen mit intermediärem Kern nennen. Die Bezeichnung „Basalzellen“ wurde schon von M. Schultze angewandt, doch besitzen die Schultze'schen Basalzellen keinen inneren Fortsatz.

Eine genaue Beschreibung der Zellen zu geben, ist kaum möglich, da ihre Gestalt sehr mannigfaltig ist, jedenfalls nicht so einfach, wie es nach Retzius' Beschreibung erscheint, welchem Gelehrten überhaupt vielfach jene veränderten Zellen vorgelegen haben dürften, von welchen oben die Rede war. Wie das Studium des Randes der Nervenendstellen erweist, gehen sie

aus dem cubischen Epithel hervor, welches Bläschen und Ampullen auskleidet (Taf. I. II, Fig. 8), und man hat sie als ursprünglich cylinderförmige Zellen aufzufassen, deren Gestalt durch die eingeschalteten Haarzellen modificirt worden ist. Im Allgemeinen liefern die basalen Zellen besonders viele der erwähnten kastenförmigen Zellkörper, während die intermediären Zellen zum grössten Theil spindelförmig sind mit gestrecktem, ovalem Kern.

Die Stützzellen liegen innerhalb des oben beschriebenen intraepithelialen Lückensystems derart, dass die Körper in dem Netz eingebettet sind, welches die äussere Hälfte der Epithelschicht (Taf. I. II, Fig. 7) einnimmt, während die inneren Fortsätze in der Gegend der trompetenartigen Säulen zu suchen sind. Vermuthlich handelt es sich, wie durch den Zusammenhang mit den subepithelialen Spalträumen nahe gelegt wird, um ein Saftlückensystem, welches zur Ernährung der Elemente des Epithels dient.

Die **Haarzellen** sind auf den Schnitten fast immer gut zu erkennen, weil sie stets durch einen schmalen Spaltraum von den Stützzellen getrennt sind und infolge dessen von einem hellen Saum umgeben erscheinen. Da sie nicht direct auf den Stützzellen ruhen, hat es den Anschein, als ob sie von der Limitans herabhingen, in deren Löcher ihre Köpfe ziemlich fest eingefügt erscheinen; wenigstens erblickt man häufig an abgerissenen Stücken der Limitans die Haarzellen festhaftend, während die Stützzellen zum grössten Theil losgelöst sind. Die eigenartige Gestalt der Haarzellen trägt entschieden dazu bei, dass sie von der Limitans gehalten werden. Sie sind, wie auch Retzius angiebt, flaschenförmig, d. h. sie besitzen einen länglichen, ellipsoiden bis kugeligen Bauch, der unten abgerundet erscheint und nach oben in einen dünnen Hals ausläuft, der sich ganz in derselben Weise wie der Hals einer gewöhnlichen Wasserflasche in Form eines flachen Trichters innerhalb der Limitans erweitert und auf diese Art ganz fest in dem entsprechend geformten Loch der Grenzmembran hängt (Taf. I. II, Fig. 1). Diese trichterförmige Erweiterung, die ich als Kopf der Zelle bezeichnen will, ist auf Zupfpräparaten selten nachweisbar, weil sie wegen der geschilderten Art der Einfügung in die Limitans abreisst; auf den gewöhnlichen Schnitten wird der Umriss des Kopfes oft durch die Limitans verschleiert, doch tritt seine Form auf Chromsilberpräparaten, in welchen vereinzelte Zellen sich nur ockergelb bis zimmtbraun gefärbt haben und von einer dunkelbraunen scharfen Linie contourirt erscheinen, aufs Schärfste hervor (Taf. I. II, Fig. 5).

Der Zellenleib ist dunkler gefärbt als die Körper der Stützzellen. Der kugelige 4—7 μ dicke oder kaum ovale, in diesem Falle bis 9 μ lange Kern liegt in dem Bauch der Zelle, denselben fast ganz ausfüllend.

Die Durchmesser der Haarzellen betragen im Utriculus des Kalbes (Chromsilberpräparat) gemessen:

Länge der Zellen	12—30 μ
Dicke des Bauches	6,5— 9 μ
Engste Stelle des Halses	1,6— 2 μ
Weite des Kopfes	5,5— 9 μ

Die gleichen Maasse in der Ampulle vom Schaf (Osmiumpräparat):

Länge der Zellen	15—30 μ
Dicke des Bauches	6,5— 9 μ
Enge des Halses	1,5— 2 μ
Weite des Kopfes	6,5— 9 μ

Der Kopf der Zelle sieht mit einer scheibenförmigen Oberfläche gegen das Lumen des häutigen Labyrinths. Von der Mitte dieser Scheibe erheben sich die Hörhaare, welche häufig verklebt sind und wie ein zugespitzter Pinsel aussehen, bei gut conservirten Präparaten dagegen stets isolirt erscheinen. Die an der Peripherie des Zellenkopfes sitzenden Haare sind kürzer als die central stehenden. Die Länge der Haare ist eine recht erhebliche, bedeutender, als sie von den meisten Autoren angegeben wurde. Es gelang mir, an Präparaten, bei denen die Cilien durch Eosin roth gefärbt waren, ihre Länge im Utriculus des Kalbes auf 18—22 μ, in den Ampullen aber auf 26—65 μ zu bestimmen, d. h. ihre Länge kann hier das 3—4fache von der Länge der zugehörigen Zelle betragen. Nur die Haare der alleräussersten Zellen der Endstellen scheinen etwas kürzer zu sein (Taf. I. II, Fig. 8). Die Anzahl der Härchen schätze ich auf 10—12, doch mögen es auch mehr sein; es ist kaum möglich, eine absolut genaue Zählung vorzunehmen, da sehr leicht einige der zarten Cilien zusammenkleben und dann wie eine einzige aussehen. Die längeren Cilien sind meist peitschenförmig gekrümmt.

Eine Cupula habe ich in den Säckchen niemals gesehen, wohl aber in den Ampullen, und hier gerade an durchaus gut conservirten Präparaten. Da sie nach Hensen am frischen Präparat nicht sichtbar ist, muss man wohl annehmen, dass sich

zwischen den Hörhaaren und über denselben eine Art Gallerte befindet, welche bei der Einwirkung von Reagentien gerinnt.[1])

Nunmehr bleibt noch der wichtigste Punkt zu erledigen: die Frage nach der Endigungsweise der Nervenfasern des Acusticus im Epithel. Dass dieselben in nächster Beziehung zu den Haarzellen stehen, unterlag wohl seit dem Erscheinen von Retzius' Arbeiten keinem Zweifel. In welcher Art aber die Endigung statthat, ob an, neben oder wirklich in den Zellen, darüber drückt sich Retzius, wie oben erwähnt, sehr vorsichtig aus. Die meisten Autoren geben an, dass der Axencylinder der Nervenfasern direct mit den Haarzellen zusammenhinge. Grimm beschreibt und zeichnet sogar Fasern, welche vom Axencylinder ausgehend nicht nur die ganze Zelle und den Kern durchsetzen, sondern auch noch zwischen den Cilien zu verfolgen sind. Doch die Figuren der merkwürdig verunstalteten Zellen lehren den, welcher gut conservirte Präparate gesehen hat, sofort, dass es sich um Kunstproducte handelt.

Retzius selbst sagt an einer Stelle[2]): „Die Substanz der Nervenfasern bildet gewissermaassen eine Schale, in welche die Haarzelle eingepflanzt ist, und wenn sie aus derselben herausfällt, bleibt eine solche Schale zurück[3]); die körnigen (varicösen) Fibrillen umstricken die Haarzelle und es scheint nicht selten, als ob sie an der Oberfläche der Zelle über die Kernregion emporsteigen." Er ist also der Ansicht, dass der Axencylinder sich in ein Büschel von Fibrillen auflöst, die in ihrer Gesammtheit eine Schale bilden, in welcher die Haarzelle steckt.

Auch ich konnte mich an Präparaten, die verschiedenartig behandelt waren, überzeugen, dass der Axencylinder nach seinem Eintritt in das Epithel entweder sich in mehrere Aeste theilt, welche je einen Kelch um eine Haarzelle bilden, oder einfach bleibt und dann nur einen solchen Kelch abgiebt. In diesen Kelchen stecken die Zellen wie die Eier im Eierbecher. Sie bilden die directe Fortsetzung des Axencylinders, welch letzterer

---

1) Ich kann mich den Bemerkungen von Retzius (l. c. II. S. 364) über die Cupula vollständig anschliessen und möchte den Forschern, welche sich über dieselbe bequem unterrichten wollen, empfehlen, die Substanz zu untersuchen, welche die grossen Höhlen des Seitenkanalsystems am Kopf von Corvina nigra erfüllt. Sie verhält sich im Aussehen und in den Reactionen so wie die Cupula der Ampullen. Fr. Merkel.

2) l. c. Bd. II. S. 342.

3) l. c. Bd. II. Taf. XXXIX.

an Osmiumpräparaten meist beim Eintritt in das Epithel seine zarte Streifung aufgiebt, um kräftige und stark lichtbrechende Körnchen aufzunehmen (Taf. I. II, Fig. 1). Dieselben durchsetzen auch den Kelch und können in ihm so massenhaft sein, dass sie die Umrisse der eingeschlossenen Haarzelle verschleiern. Sie sind die Ursache für das körnige Aussehen der isolirten Haarzellen; nicht aber kommt dieses Aussehen, wie Retzius [1]) glaubt, den Haarzellen selbst zu, denn diese letzteren erscheinen da, wo sie nicht durch den Nervenkelch verdeckt sind, ganz glatt. Die Kelche sind seitlich begrenzt von zwei stärker lichtbrechenden Linien, welche den seitlichen Contouren der Haarzelle einigermaassen parallel verlaufen und sich nach abwärts direct in die Grenzlinien des Axencylinders fortsetzen. Aufwärts reichen diese Linien häufig bis etwa zum Uebergang des Bauches der Haarzelle in den Hals, um sich dort durch eine Querlinie zu verbinden, die, wie die tiefere Tubuseinstellung lehrt, nichts Anderes ist, als die Hälfte eines Ringes; in diesem Falle ist oft der aus dem Kelch hervorragende Hals der Haarzelle ganz deutlich zu erkennen, während der im Kelch steckende Bauch leicht getrübt erscheint. Meistens aber erstrecken sich die Seitenlinien bis an die Limitans, wo dann die Weite des Kelches genau der Weite des Kopfes der Haarzelle entspricht.

Wenn nun auch das Vorstehende mit Retzius' Beschreibung fast vollständig übereinstimmt, so kann ich mich doch in einem, allerdings besonders wichtigen Punkte diesem Gelehrten nicht anschliessen; es gelang mir auf keine Weise, mich von dem Vorhandensein von Fibrillen zu überzeugen, ich muss die Kelche vielmehr für solide Schalen und nicht für durchbrochene Körbe halten und möchte sogar glauben, dass dem ausgezeichneten Forscher keine Zweifel geblieben wären, wenn er den so fest gewurzelten Schulbegriff von dem Vorhandensein von Fibrillen nicht festgehalten hätte. Die Körnchen, welche in die Substanz der Kelche eingebettet sind, müssten die Varicositäten jener Fibrillen sein, es ist aber niemals eine Spur von faseriger Verbindung zwischen ihnen zu sehen, und doch waren die mir zu Gebote stehenden optischen Hülfsmittel so vorzügliche, dass es nothwendig hätte gelingen müssen, ihrer einmal ansichtig zu werden. Auch beim Hervorrufen von Silberniederschlägen nach Golgi, wobei sich feinste Fasern oft überraschend deutlich zeigen,

1) l. c. Bd. II. S. 275.

konnte niemals etwas, was solchen ähnlich gewesen wäre, gefunden werden; wohl aber gelang es, wie erwähnt, auf den Zellen einen ganz gleichmässigen Niederschlag zu erzeugen, welcher kaum anders zu erklären sein dürfte, als dadurch, dass er sich in dem capillaren Spaltraum zwischen Zelle und Kelch abgelagert hat (Taf. I. II, Fig. 5). Bei der Untersuchung von feinen Querschnitten durch Ampullen, welche in Osmium gehärtet waren, zeigten sich die Körnchen, welche die Haarzellen umgeben, in eine helle, homogene Masse eingelagert, welche sich durch nichts von der hyalinen Grundsubstanz des Axencylinders unterschied (Taf. I. II, Fig. 2). Benutzte man zur Untersuchung Querschnitte von Präparaten, welche in einem Osmium-Chromsäuregemisch gehärtet waren, dann konnte man sich ohne Schwierigkeit davon überzeugen, dass die Körnchen in eine, durch das Härtungsmittel etwas stärker lichtbrechend gemachte Substanz eingeschlossen lagen. Dass die Granula nicht selten in Längsreihen angeordnet sind, kann dabei nicht überraschen und den Glauben an Fibrillen stärken, ist ja doch das Protoplasma jeder langgestreckten Cylinderzelle längsgestreift. Auch die bereits berührte Beobachtung, dass auf Schnitten zu beiden Seiten einer jeden Haarzelle die Körnchen durch einen deutlichen Contour verbunden sind, kann zu Täuschungen wohl kaum Veranlassung geben, man hat es nur mit dem optischen Durchschnitt des Kelches zu thun. Es ist auffallend, dass auch auf den Bildern, auf welchen Retzius besonders viel Fibrillen gezeichnet hat, wie namentlich an den Haarzellen der Katze, in der Regel zwei die Zelle von aussen umgreifende Fäserchen besonders hervortreten; sie würden dem Seitencontour unserer Kelche entsprechen.

Ich bin daher der Ansicht, dass sich der Axencylinder nicht in einzelne Fibrillen auflöst, sondern dass er sich nur ausbreitet. Der nervöse Kelch besteht aus derselben hyalinen Grundsubstanz wie der Axencylinder, in welche die Granula eingelagert sind.

Auf Flächenschnitten sieht man sehr gewöhnlich mehrere — 2 bis 4 — Kelche dicht aneinanderliegen und nicht von Stützzellen getrennt. Es handelt sich hier offenbar um Gruppen von Zellen, die von je einem Axencylinder ihre Kelche erhalten. Dass in der That ein Axencylinder oft genug an mehreren Zellen endigt, hat bereits Retzius zur Genüge nachgewiesen. Es ist auf guten Schnitten wie auf Isolationspräparaten stets leicht nachzuweisen.

Den directen Uebergang eines Axencylinders in eine Zelle habe ich nie constatiren können, die Zelle ist vielmehr stets durch eine scharfe Grenze überall von der Axencylindersubstanz getrennt; auch an Isolationspräparaten war es niemals möglich, anhängende Fäserchen zu sehen, welchen man in anderen Sinnesorganen begegnet und die man mit Recht als abgerissene Axencylinder deutet.

Zum Schluss komme ich noch einmal auf das beschriebene Saftlückensystem zurück. Denkt man sich die Haarzellen mit ihren Kelchen in einigermaassen regelmässigen Reihen angeordnet, so kann man den zwischen diesen Elementen bleibenden Raum in der That als ein Netz betrachten, welches aus zwei Systemen paralleler, sich kreuzender verticaler Spalten besteht. Es erklärt sich daraus vollkommen das Bild, welches das Lückensystem auf Chromsilberpräparaten gewähren kann. Die durch diese Umstände bedingte Anordnung des Saftlückensystems im Epithel hat aber offenbar die gleiche Anordnung der Spalten im subepithelialen Bindegewebe zur Folge, da beide Systeme mit einander correspondiren.

Was die vorliegende Arbeit im Wesentlichen Neues gebracht hat, ist 1. eine genauere Beschreibung der Limitans, 2. die durch die Golgi'sche Behandlung gewonnenen Resultate — es konnten durch die Chromsilberfärbung die Epithelzellen, die Hüllen der Haarzellen und das Saftlückensystem dargestellt werden — 3. der Nachweis der Axencylinderkelche. Letztere Art der Endigungsweise der Acusticusfasern möchte ich als einen neuen Beleg betrachten für die in den letzten Jahren mit Erfolg ins Feld geführte, hauptsächlich von Ramón y Cajal und Kölliker verfochtene Ansicht, dass durch blossen Contact von Nervenendigungen, indem dieselben als arborisación (R. y Cajal) oder Faserkörbe (Kölliker) ineinandergreifen oder die Körper von Zellen umfassen, ohne directen organischen Zusammenhang Nervenprocesse übertragbar sind.

Literatur.

v. Grimm, O., Der Bogenapparat der Katze. Bullet. de l'acad. de Pétersb. 1870. Vol. XIV.

Hensen, Bemerkungen gegen die Cupula terminalis. Archiv f. Anatomie u. Physiologie. 1878. — Nachtrag zu meinen Bemerkungen gegen die Cupula terminalis. Ebenda. 1881.

Kuhn, A., Untersuchungen über das häutige Labyrinth der Knochenfische. Archiv f. mikroskop. Anat. 1877. — Ueber das häutige Labyrinth der Amphibien. Ebenda. 1880. — Ueber das häutige Labyrinth der Reptilien. Ebenda. 1881.

Meyer, P., Études histolog. sur le labyrinthe membraneux. Strassb. 1876.

Merkel, Fr. in Henle's Grundriss der Anatomie. 3. Aufl. Braunschweig 1888. S. 252.

Odenius, Ueber das Epithel der Maculae acusticae beim Menschen. Archiv f. mikroskop. Anat. 1867. Bd. III.

Retzius, Das Gehörorgan der Wirbelthiere. Bd. II. Stockholm 1881 u. 1884.

Rüdinger, Das häutige Labyrinth, in Stricker's Handbuch der Lehre von den Geweben. Bd. II. 1872.

Schultze, M., Ueber die Endigungsweise des Hörnerven im Labyrinth. Müller's Archiv. 1858.

Schwalbe, Anatomie der Sinnesorgane. Erlangen 1887.

Erklärung der Abbildungen.

(Tafel I. II.)

Fig. 1. Schnitt durch die Crista acustica der Ampulle vom Schaf. In Osmium gehärtet. Vergrösserung 800. li = Limitans, st = Stützzelle, Bm = Basalmembran, Gef = Gefäss. Die Nervenfasern verlieren in verschiedener Höhe ihr Nervenmark und treten durch ein erst kernreiches, dann kernarmes Bindegewebe in das Epithel ein, wo sie sich zu den die Haarzellen umfassenden Kelchen umwandeln.

Fig. 2. Flächenschnitt des Epithels der Crista acustica der Ampulle vom Schaf. In Osmiumsäure gehärtet. Die Haarzellen sind von den Kelchen umgeben. Vergrösserung 800.

Fig. 3 u. 4. Dasselbe wie Fig. 1 resp. 2. In Osmium-Chromsäuregemisch gehärtet. Die Stützzellen zusammengedrängt. Die ebenfalls veränderten Haarzellen liegen von ihren Kelchen umgeben in weiten Hohlräumen.

Fig. 5. Aus dem Utriculus vom Kalb. Silberfärbung nach Golgi. Vergrösserung 400. Die Haarzellen sind von einem ganz homogenen Niederschlag eingehüllt.

Fig. 6. Aus dem Utriculus eines neugeborenen Kaninchens. Behandlung nach Golgi. Vergrösserung 400. Flächenhaft ausgebreitete Netze in der bindegewebigen Grundlage, in Zusammenhang mit den die Zellen umgebenden Niederschlägen.

Fig. 7. Dasselbe wie Fig. 6. Netze und deren trompetenartige Ausläufer im Epithel.

Fig. 8. Schema des Sinnesepithels in den Ampullen und Säckchen des Labyrinths, aus mehreren Präparaten zusammengesetzt. Die Kelche der Axencylinder umhüllen zum Theil die Haarzellen vollständig, zum Theil zeigen sie sich im optischen Querschnitt. Links aus der Mitte des Sinnesepithels, rechts Uebergang desselben in das indifferente Epithel des Labyrinths.

1.

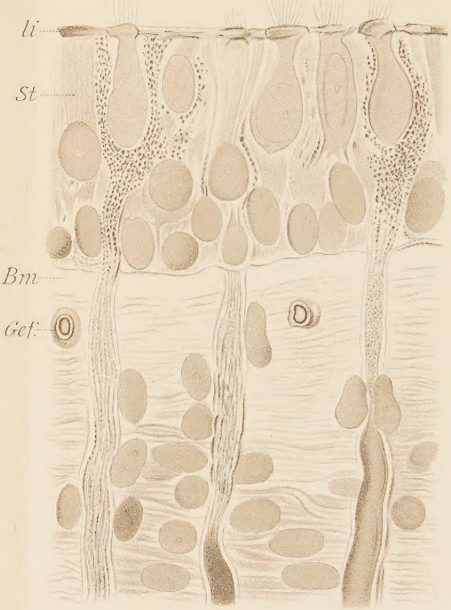

2

3

4.

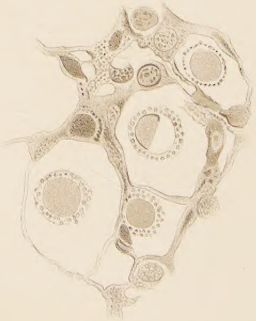

6.

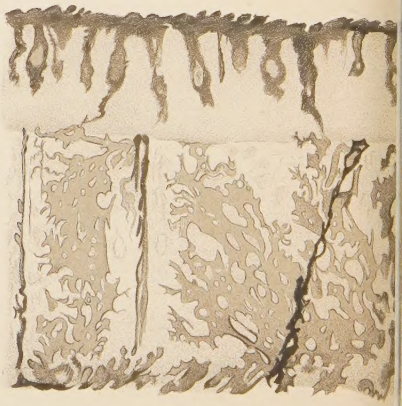

Kaiser, Epithel.

5.



7.

8.

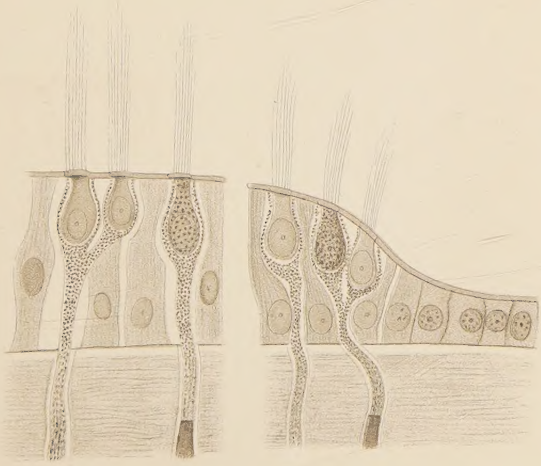

Lith. Anst. v. Werner & Winter, Frankfurt a/M.